Lane Medical Library

Über einen Fall von Hemianopsie

nach Verletzung des Hinterhauptlappens.

(Aus dem pathologischen Institut zu Marburg).

INAUGURAL-DISSERTATION

zur

Erlangung der Doktorwürde

in der

Medicin, Chirurgie und Geburtshülfe

bei

hoher medicinischer Facultät zu Marburg

eingereicht von

Johannes Christian Stauffer,
pract. Arzt aus Speyer a. Rh.

Mit 2 Tafeln.

Marburg.
Universitäts-Buchdruckerei (R. Friedrich).
1890.

Am 16. Mai 1887 wurde in die Marburger medicinische Klinik ein Patient aufgenommen, der schon vorher Gegenstand manchfacher wissenschaftlicher Erörterungen gewesen war [1]).

Aus der Krankengeschichte sei Folgendes vorausgeschickt:

Heinrich Muhm, 37 Jahre alt, hatte angeblich im 9. Lebensjahre durch Sturz von einem Baume das Sehvermögen des linken Auges eingebüsst, war sonst im Wesentlichen gesund gewesen.

Am 22. Februar wurde H. M. der hiesigen chirurgischen Klinik zugeführt mit einer durch Spatenhieb erzeugten Splitterfractur des Schädels, entsprechend der hintern rechten Scheitelbeingegend. Im Grunde der 5 cm langen klaffenden Wunde waren mehrere tief einwärts gerichtete Splitter sichtbar.

Pat. war 4 Tage bewusstlos. Nachdem das Bewusstsein zurückgekehrt war, constatierte Herr Dr. C. Roser rechtsseitige Hemianopsie.

Unter chirurgischer Behandlung heilte die Wunde in den nächsten sechs Wochen bis auf zwei kleine stark eiternde Fisteln.

Pat. verliess Anfang April zum ersten Male das Bett.

In der ersten Zeit nach der Verletzung waren häufig intermittierende Schmerzanfälle im Hinterkopf aufgetreten; später traten diese Schmerzanfälle seltener auf.

Am 21. April verschlimmerte sich der Zustand des Pat., er wurde soporös. Am Hinterhaupt war Schwellung und Prominenz der Wundstelle aufgetreten.

Die fistulöse Wunde wurde am 22. April erweitert, ein Gehirnabscess incidirt und ca. 1 Esslöffel voll Eiter entleert, worauf am 23. April das Bewusstsein wiederkehrte.

Alsbald trieb sich nun ein fungus cerebri an der Wundstelle hervor. Derselbe wurde, da durch Ätzen sein Wachstum nicht verhindert werden konnte, nachdem er sich 4 cm hervorgetrieben hatte, mit der Scheere abgetragen. Auch in der nächsten Zeit wurden noch wiederbolt nekrotische Stücke abgetragen; jedoch wuchs der fungus wieder.

Am 5. Mai stellte sich bei dem Pat. eine Paralyse des linken Armes und linken Beines ein, Pat. wurde sehr unruhig, apathisch, war am 11. Mai comatös. Jedoch trat am 13. Mai Besserung ein. Der

1) Vortrag von Prof. W. Roser und Prof. Schmidt-Rimpler im Marburger ärztlichen Verein 1882 (cf. Berliner klin. Wochenschrift 1883, Nr. 32). Dissertation von Gerhartz, Marburg 1885: Beitrag zur Lehre vom fungus cerebri.

Fungus wurde täglich geätzt und mehrmals fingerbreite Stücke toter Hirnsubstanz abgetragen, das letzte Stückchen am 23. Mai.

Von da ab nahm der Prolaps ab. Die Lähmung des linken Armes und Beines ging alsbald zurück bis auf ein Gefühl von Schwäche im linken Arm.

Die Wunde überhäutete sich vollständig, so dass Pat. am 3. August aus der chirurgischen Klinik entlassen werden konnte.

Vorher (am 14. Juli) war von Herrn Prof. Schmidt-Rimpler in der hiesigen Augenklinik das Gesichtsfeld des rechten Auges untersucht worden: Es zeigte sich eine nasale Hemianopsie. »Die Trennungslinie geht nicht ganz senkrecht durch die Macula, indem die sehende Zone noch ca. 5°—8° in der Gegend des Fixationspunktes die Mittellinie überschreitet und auch im oberen Gesichtsfeld etwas über die Vertikala hinausragt. Das temporale Gesichtsfeld hat normale Grenzen, auch für Farben. Centrale Sehschärfe normal. Lichtsinn zeigt keine Störung. Papilla optica zeigt in ihrer temporalen Hälfte eine etwas blassere Färbung (der physiologischen Excavation entsprechend)«.

Rechtes Auge.

Gesichtsfeld [1]) vom 14. Juli 1882 und vom 24. Juni 1885, ohne Farben [2]).

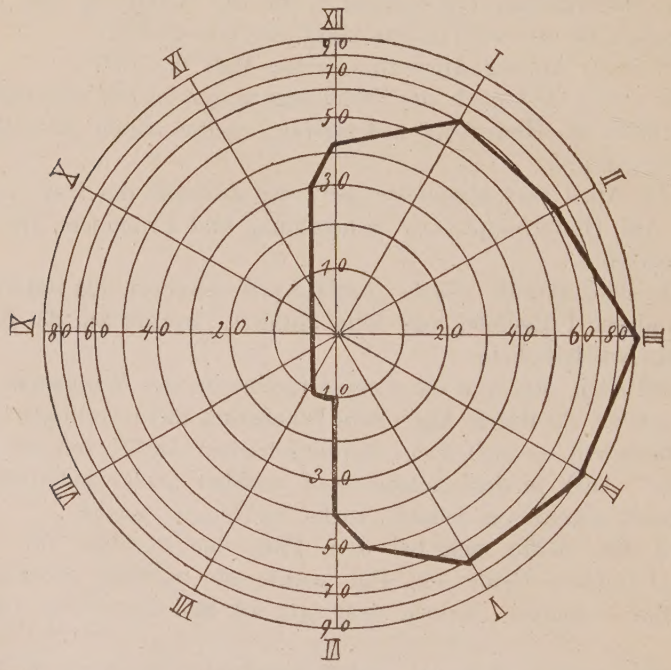

1) Mit Erlaubniss des Herrn Prof. Schmidt-Rimpler hier reproduciert.

2) Näheres s. Arch. für Augenheilkunde p. 298.

Bei seiner Entlassung aus der chirurgischen Klinik konnte Pat. den linken Arm gut gebrauchen und ohne Stock gehen. Nur blieb ein gewisses Taubheitsgefühl in der linken Körperhälfte bestehen. Später trat öfter Schwindelgefühl auf und es stellte sich grosse Vergesslichkeit ein.

Am 24. Juni 1885 wurde Pat. abermals von Herrn Prof. Schmidt-Rimpler untersucht. Das Gesichtsfeld war dasselbe geblieben (s. oben). —

Pat. erkrankte im März 1887 mit Symptomen von Lungenschwindsucht.

Bei seiner Aufnahme in die med. Klinik am 16. Mai 1887 zeigte Pat. neben ausgesprochenen phthisischen Erscheinungen, die den Grund seiner Aufnahme bildeten, folgenden Befund des Nervensystems (Auszug aus der mir von Geheimrat Mannkopff bereitwilligst zur Verfügung gestellten Krankengeschichte):

»An der rechten Hinterseite des Schädels findet sich eine ca. 6 cm lange, tiefe Rinne; dieselbe ist in der Mitte 2 cm breit, läuft nach beiden Seiten etwas spitz zu. Der Knochen fehlt hier vollkommen. Bei Husten fühlt man weiche Teile vordrängen, eine Pulsation ist nicht wahrzunehmen. Die Naht zwischen Scheitel- und Hinterhauptsbein durchschneidet diesen Defect gerade in der Mitte. Von der Medianlinie liegt er ca. 4 cm rechts abseits. Etwas weiter nach vorn eine oberflächliche, nicht mit dem Knochen zusammenhängende Narbe.

Kopfschmerzen bestehen für gewöhnlich nicht, auch kein Schwindel; legt Pat. den Kopf auf die rechte Seite, so treten bald stärkere Kopfschmerzen rechts und starkes Schwindelgefühl auf. Sensorium manchmal völlig klar, manchmal entschieden stark benommen. Pat. giebt an, schon seit Winter 1886 öfter Schwindel zu haben, sowie Vergesslichkeit.

Im Bereich des Trigeminus leichte Herabsetzung der Sensibilität auf der linken Seite.

In der linken oberen und unteren Extremität ist die rohe Kraft, sowie die Sensibilität etwas herabgesetzt gegenüber rechts.

Reflexe erhalten.

Gehörvermögen links etwas herabgesetzt. Es besteht Mittelohrkatarrh.

Auge: Links: Leucoma adhaerens in Folge Trauma, Amaurose, angeblich seit dem 9. Lebensjahre.

Rechts: Nasale Hemianopsie. Abgesehen von kleinen Schwankungen war die Grösse des Gesichtsfeldes bis zu der am 25. August 1887 von Herrn Prof. Schmidt-Rimpler gemachten Aufnahme dieselbe geblieben.

Im Laufe der Jahre schien ein schmaler Teil des unteren Randes der Papilla optica etwas blasser als früher geworden zu sein [1]).

Pat. hat während seines Aufenthaltes in der medicinischen Klinik mehrere epileptiforme Anfälle gehabt, öfter Delirien. Das Sensorium war auch ausser den Anfällen öfter nicht ganz klar.

1) Archiv f. Augenheilkunde p. 299.

Nach erheblicher Zunahme der phthisischen Erscheinungen ist Pat. am 19. September 1887 seinem Leiden erlegen.

Die Section, in Abwesenheit des Herrn Prof. Marchand, durch den damaligen Assistenten des pathologischen Instituts Herrn Dr. Rosenblath ausgeführt, ergab folgenden Befund:

Auf dem rechten hintern Scheitelbein zeigt sich eine eingesunkene Hautpartie von narbiger Beschaffenheit und spindelförmiger Gestalt, die von hinten und innen nach vorn und aussen verläuft. Der Längendurchmesser beträgt ca. 5 cm, die grösste Breite nur wenig über 1 cm. Das vordere Ende der Narbe liegt ungefähr 4,5 cm nach hinten medianwärts vom tuber parietale. Der narbigen Hautpartie entspricht ein Knochendefect von ganz ähnlicher Gestalt, dessen etwas höckerige Ränder deutlich durchzutasten sind. Die Haut ist über den Knochenrändern verschiebbar.

Die Hornhaut des linken Auges ist ziemlich diffus weisslich getrübt, die Consistenz des bulbus etwas vermindert, etwas Symblepharon.

Das Schädeldach wurde in der Weise abgenommen, dass ein dreieckiges Knochenstück, welches den Defect am Hinterhaupt einschloss, in Verbindung mit der denselben bedeckenden Haut und der dura mater mit dem Gehirn in Zusammenhang gelassen wurde.

Die Dura ist an der betreffenden Stelle mit der Pia verwachsen. Die Hirnhäute zeigen sonst keine Abnormitäten.

Der linke Sehnerv ist etwas schmäler als der rechte. Der linke Bulbus wird ganz, vom rechten der Augenhintergrund entfernt.

Das Gehirn wurde im Zusammenhang in Müller'scher Flüssigkeit, später nach dem Auswässern in Alkohol gehärtet. Die rechte Hemisphäre wurde nach vorhergegangener Durchsägung des daran haftenden Knochenstückes in der Sagittalrichtung 3 cm von der Mittelspalte durchschnitten.

Von Herrn Prof. Marchand wurde das Präparat in der Sitzung des ärztlichen Vereins zu Marburg am 2. August 1888 demonstriert.

Der Durchschnitt zeigt folgendes Bild, welches die mir von Herrn Prof. Marchand gütigst überlassene Zeichnung veranschaulicht (siehe Tafel 1):

Die rechte Hemisphäre ist infolge einer starken Verkleinerung des Hinterhauptlappens um 3 cm kürzer als die linke. Der Knochendefect im hinteren Teil des Scheitelbeines besitzt eine Länge von 4 cm; er ist durch eine feste Narbe verschlossen, welche in der gleichen Ausdehnung mit dem Gehirn in inniger Verbindung steht. Die dura mater fehlt in diesem Bereich. Der vordere Rand der Verwachsung liegt etwa 2 cm hinter der Interparietalfurche. Die Spitze des Hinterlappens überragt die Verwachsungsstelle nach hinten um $^1/_2$ cm. In dem ganzen Bereich der Verwachsung fehlt die Gehirnmasse der Convexität vollständig. Das Hinterhorn des

rechten Seitenventrikels ist stark ausgedehnt (1 1/2 cm weit), in der Gegend des Defectes nach aufwärts verzogen, an der Innenfläche mit mehreren Faltungen versehen. Der Raum zwischen dem Ependym und der äusseren Narbe ist durch ein 1/2—1 cm dickes, ziemlich zähes Narbengewebe eingenommen, welches sich auch noch auf die Marksubstanz der Spitze des Hinterhauptlappens fortsetzt: Darin findet sich zwischen dem Boden des Hinterhornes und der grauen Rinde der Unterfläche eine etwa haselnussgrosse, völlig abgeglättete Erweichungscyste; nur ein sehr kleiner Teil der Marksubstanz in der äussersten Spitze des Hinterhauptlappens ist noch erhalten, ebenso die graue Rinde in dem noch freien Teil des Lappens in der angegebenen Ausdehnung. Daran schliessen sich nach vorn einige nach erkennbare, aber bereits in das Narbengewebe eingebettete verschmälerte Reste einiger Windungen, deren Marksubstanz vollständig grau und sclerotisch ist. Die mediale Fläche des Hinterhauptlappens ist mit der Dura zum Teil verwachsen und daher nicht ganz frei zu übersehen, allem Anschein nach aber in der ganzen Ausdehnung bis an den unteren Rand eingesunken und geschrumpft, während an dem äussersten Umfang der convexen Fläche die Windungen noch erhalten sind.«

Nachträglich wurde ein möglichst grosser Teil der stark verdickten, mit pachymeningitischen Pseudomembranen versehenen Dura von der medialen Fläche, zum Teil auch von dem hinteren Teil der unteren Fläche, wo dieselbe nicht so fest anhaftete, entfernt, wobei sich zeigte, dass noch die gesammten Windungen des Praecuneus erhalten geblieben sind, während gerade hinter der Parietooccipitalfurche die totale narbige Schrumpfung an der Medianfläche des sehr verkürzten Hinterhauptlappens beginnt, wo eine Abtrennung der Dura mater hier nicht mehr möglich erscheint. Es ist also der ganze Cuneus, bis an die Spitze des Hinterhauptlappens vollständig zerstört. Auch die dem medialen unteren Rande angrenzenden Windungen des Hinterhauptlappens (hinterer Teil des Gyrus occipito-temporalis med. oder lobus lingualis) sind eingesunken und von narbiger Beschaffenheit. Der Defect erstreckt sich in der oben angegebenen Weise vom medialen Rande auf die Convexität, so dass nur die äusserste Spitze des Hinterhauptlappens sowie die äusseren zwei Drittel der unteren Fläche (lobus fusiform.), sowie die lateralen Teile der Convexität, besonders die dritte Hinterhauptswindung noch erhalten sind.

Die Untersuchung des Gehirns an drei Frontalschnitten ergab noch folgende bemerkenswerthe Verhältnisse.

I. Schnitt unmittelbar hinter den corpora candicantia am hinteren Rande der grauen Commissur (hintere Schnittfläche): Der Schnitt hat beiderseits das vordere Ende des Unterhornes getroffen, welches links erweitert ist. Die beiden Hemisphären zeigen in ihren oberen Partieen keine deutlichen Abweichungen von einander; auf dem grössten Teil des

Durchschnittes: Sehhügel, Linsenkern, Claustrum, Capsula interna und Hirnschenkel ohne wesentliche Differenzen. Der rechte Schläfelappen ist infolge seiner Verkürzung näher seinem vorderen Ende getroffen als der linke, infolge dessen ist auch der Durchschnitt im Bereich der Hackenwindung nicht ganz übereinstimmend. Der Tractus links von der gewöhnlichen Grösse, am unteren lateralen Rande des Hirnschenkels erkennbar, 6—7 mm breit, lateralwärts 2 mm dick, von heller Farbe.

Rechts dagegen stellt er ein ganz platt gedrücktes Band dar, welches ½—1 mm nach aussen dick ist, und sich hier ohne scharfe Grenze unterhalb des Innengliedes des Linsenkernes absetzt. Von unten her stösst unmittelbar daran die graue Substanz des nucleus amygdalae. Die Breite der Marksubstanz zwischen Unterhorn und der Rinde in der Gegend der fissura Sylvii beträgt rechts 7 mm, links 10 mm.

II. Frontalschnitt durch den Hirnschenkelfuss etwa 8 mm hinter dem vorigen, welcher den Sehhügel in der grössten Breite und einen kleinen Teil des Streifenhügels sowie das hinterste Ende des Linsenkernes getroffen hat: Es zeigt sich links der Tractus am Übergang zum corpus genic. ext., welches im Ganzen eine graue Masse von 1,2 cm Breite und 4 mm Dicke bildet, medianwärts am Tractusteil dreieckig zugespitzt ist (nach aussen begrenzt von dem absteigenden Teil des Streifenhügels). Rechts ist das Unterhorn sehr erweitert, grösste Breite 1,8 mm, Höhe 1,6 mm. Der Durchschnitt des Ammonshorns ist nicht in gleicher Höhe getroffen wie links und daher etwas verschieden. An Stelle der oben erwähnten grauen Masse des corp. genic. findet sich hier [1]) am oberen Umfang des erweiterten Unterhornes ein schmaler grauer Streifen von höchstens 2 mm Dicke, welcher sich medianwärts in den ganz dünnen etwa ⅔ mm dicken grauen Tractus fortsetzt. Die Decke des Unterhornes ist etwas uneben, faltig. Oberhalb dieses schmalen grauen Streifens, verlaufen weissliche Faserzüge von der Capsula interna nach dem Schläfelappen. Darauf folgen die Reste der grauen Substanz des Linsenkernes. Die Marksubstanz zwischen der Wandung des Unterhornes und der fissura Sylvii bis zur Rinde beträgt rechts 7 mm, links 9—10 mm. Hirnschenkel und innere Kapsel zeigen keine Abweichung gegen einander.

III. Frontalschnitt, ca. 8 mm hinter dem vorigen, lässt recht sebenfalls das stark erweiterte Unterhorn erkennen. Der Durchschnitt hat die hintere Commissur getroffen:

Am rechten Hirnschenkel ist noch ein Teil der substantia nigra erkennbar, links, wo der Schnitt etwas weiter nach hinten liegt, nichts davon. Die graue Substanz des Sehhügels ist rechts sehr viel weniger umfangreich als links, was aber grösstenteils von der etwas verschiedenen

1) Der corpus geniculatum war, wie sich später zeigte, hier noch nicht mitgetroffen, da dasselbe weiter nach hinten lag.

Lage des Schnittes herzurühren scheint. Während links lateralwärts vom Hirnschenkel zwischen diesem und der Fimbria des Ammonshornes, welche etwa 1,8 cm von einander entfernt sind, sich zwei convexe graue Massen nach unten vorwölben: corpus genic. med. und lat. am Übergang zum Pulvinar, ist jene Entfernung auf der rechten Seite ausserordentlich reduciert, indem die Fimbria des Ammonshornes sehr dicht an den Hirnschenkel herangerückt ist, wobei allerdings die Richtung des Schnittes zu berücksichtigen ist. Die Dicke der Marksubstanz zwischen Unterhorn und der benachbarten Rinde im sulc. temp. I, welche links 9—10 mm beträgt, misst rechts nur 4 mm, und zwar sieht man auf dem Durchschnitt sehr deutlich den der Ventrikelwand zunächst liegenden Teil der Marksubstanz, welche den ganzen äusseren Umfang umgiebt, in eine 1½—2 mm breite graue Schicht umgewandelt, welche sich nach aufwärts allmählich verliert (Gratiolet'scher Bündel). Nur unmittelbar am Ependym ist ein schmaler, weisslicher Streifen noch erkennbar.

Eine genauere Vergleichung der beiden Seiten lässt sich am Frontalschnitt nicht vornehmen, da, wie sich bei Betrachtung der Aussenfläche der Vierhügelgegend und der angrenzenden Teile rechts zeigt, eine erhebliche Alteration und Verschiebung der Teile hier augenscheinlich durch directes Übergreifen der Processe an den Meningen (namentlich am Tentorium) entstanden ist. Nach vorsichtiger Entfernung des Tentorium, welches hier, wie bereits oben erwähnt, sehr stark schwielig verdickt und mit der unteren und medialen Fläche des Hinterhauptlappens bis zum Splenium fest verwachsen war, zeigt sich zunächst der seitliche Teil des vorderen Vierhügels in eine eigentümlich zackig, höckerig vorspringende Masse umgewandelt, welche sich nach aussen und unten in Form einer Leiste fortsetzt. Dieselbe ist im Ganzen von ziemlich zäher, aber weicher Consistenz und macht den Eindruck, als sei sie teils durch Compression zwischen den stark verdickten Meningen mehr hervorgedrängt oder hervorgezogen. Das Corpus geniculatum mediale dieser Seite erscheint abgeflacht, deutlich verkleinert, ebenso die mediale Tractuswurzel, auch die Substanz des Pulvinar (s. unten) am hinteren Umfang ist abgeflacht und eingesunken, jedoch anscheinend auch durch Übergreifen von seiten der Meningen, hauptsächlich durch Compression des angrenzenden schwieligen Gewebes.

Das Pulvinar ist also von dem gegenüberliegenden Vorsprung des vorderen Vierhügels durch eine ziemlich tiefe Furche abgegrenzt.

Zur besseren Übersicht der betreffenden Teile wurde die Vierhügelgegend mit der Umgebung nach Zusammenpassung der Frontalschnitte derart freigelegt, dass die Morphologie der Oberfläche deutlicher übersehen werden konnte.

Dabei zeigte sich eine sehr starke Verschiebung der rechten Seite nach hinten, so dass das Pulvinar, sowie die vorderen Vierhügel nach hinten ausgezogen erscheinen. Gleichzeitig ist dadurch das corpus geniculatum mediale sehr erheblich nach hinten gerückt, so dass es ganz in der Ebene der vorderen Vierhügel liegt. Bei der Betrachtung der Oberfläche setzt sich die Atrophie des Pulvinar sehr deutlich in die des corpus geniculatum externum und den rechten Tractus fort, welcher in seinem ganzen Verlauf bis zum Chiasma als schmales, plattes, graues Band zu erkennen ist, und erst in der Nähe des Chiasma etwas an Stärke zunimmt.

Beide Tractus, dicht hinter dem Chiasma durchschnitten, zeigen folgende Maasse [1]):

Linker: 4 mm breit und 3 mm dick,
Rechter: 2½ mm breit und 2 mm dick.

Der linke Bulbus wurde ebenfalls erst in Müller'scher Flüssigkeit, später in Alkohol gehärtet und in der Sagittalrichtung durchschnitten. Er zeigt keine deutliche Verminderung seines Volumens. Im untern Teil des Corneagebietes ist eine derbe Narbe, die nahezu den ganzen Bereich der beiden untern Quadranten einnimmt. In dieser Ausdehnung ist die Cornea sehr trüb, sehr stark verdickt, mit Iris und Linse fest verwachsen. Die Linse ist sehr stark geschrumpft und sehr hart, Kapsel verdickt, der Glaskörper zusammengesunken, zum teil wohl verflüssigt gewesen. In der Gegend der papilla optica, sowie am hintern Ende der Linse finden sich etwas derbere Reste des Glaskörpers, die durch einen dünnen, ebenfalls etwas härteren Faden mit einander in Verbindung stehen. An der Insertion an der Papilla optica bildet dieser Strang eine kleine konische Anschwellung, wodurch die Papille selbst ganz verdeckt ist. Die Retina, von etwas ungleichmässiger Dicke, liegt überall der Chorioidea an und lässt makroskopisch keine erheblichen Veränderungen erkennen. Bei der mikroskopischen Untersuchung einiger Schnitte aus den hintern Abschnitten der Retina zeigte sich die Nervenfaserschicht gequollen, die Fasern stark auseinander gewichen; Ganglienzellenschicht nicht deutlich nachweisbar, die beiden Körnerschichten verschmälert, Stäbchen und Zapfen als solche nicht mehr erkennbar. (Die genauere Untersuchung der Retina wird vorbehalten).

Aus der vorhergehenden Beschreibung geht also hervor, dass der Defect des rechten Hinterhauptlappens, welcher die Hemianopsie hervorrief, die ganze mediale Fläche des Hinterhauptlappens, insbesondere Cuneus, sowie die angrenzenden Teile der Convexität, und der unteren

1) Herr Prof. Schmidt-Rimpler gibt irrthümlicherweise an, der linke Tractus sei erheblich dünner als der rechte. Arch. f. Augenheilkunde S. 300.

Fläche, mit Ausschluss der Spitze, betraf, deren Substanz vollständig zerstört war, während die Marksubstanz des übrigen Teiles des Hinterhauptlappens bei Erhaltung der Rinde zum grossen Teil ebenfalls geschrumpft ist. Daran schliesst sich nach vorn Degeneration des nach aussen vom Hinter- und Unterhorn gelegenen Marklagers (Gratiolet'sche Stränge) an. Ferner fanden wir eine erhebliche Verkleinerung des rechten Pulvinar thalami optici, starke Abflachung und Gestaltveränderung des rechten vorderen Vierhügels, doch sind beide Veränderungen, wie es scheint, der Hauptsache nach auf directe Einwirkung von seiten der Meningen zu beziehen. Das corpus genicul. int. ist erhalten, aber abgeflacht und verkleinert, dagegen war sehr beträchtlicher Schwund der rechten corpus genic. ext., sowie des Tractus opticus derselben Seite (am auffallendsten an den hinteren Teilen desselben) zu constatieren, beides ausser dem Bereich der meningitischen Veränderung.

Bevor ich über die mikroskopische Untersuchung des Chiasma und der Optici berichte, erlaube ich mir, im Anschluss an die bereits von Herrn Prof. Marchand[1]) zusammengestellten Fälle von Hemianopsie, als deren Ursache centrale Läsionen nachgewiesen werden konnten, die neuerern zur Beobachtungen gekommenen Fälle, soweit mir die Literatur zugänglich war, gruppenweise vorzuführen.

I. Läsionen mit vorwiegender Beteiligung des Tractus.

1. Gowers[1]). Mann von 40 Jahren. Linksseitige Hemianopsie bis zur Mittellinie. Später linksseitige Hemiplegie, Kopfschmerzen, epileptische Anfälle.

Section: Kleine Geschwulst im innern und untern Teile des rechten Schläfelappens, welche von hier aus auf den Tractus opticus und dann auf den Hirnschenkel übergegriffen hatte. Der Rest des Tractus, welcher vor der Geschwulst lag, war grau und bis an das Chiasma atrophiert. Dieses selbst und der Tractus opticus sinister normal.

2. Mohr[2]). Mann mit rechtsseitiger Hemianopsie, deren Grenzlinie nicht durch den Fixierpunkt geht. Links Glaskörperablösung am Eintritt des n. opticus.

Section: Wallnussgrosser Tumor am Türkensattel; Chiasma und linker opticus stark abgeplattet, der rechte opticus mehr zur Seite gedrängt. Hinter und über dem Tumor zwei Cysten, von denen die eine sich gegen den linken Thalamus erstreckt; der Tumor greift auf den linken Tractus über. Das Chiasma wenig abnorm.

3. Marchand[3]). Mann von 21 Jahren. Linksseitige Hemianopsie, auf deren oberen Quadranten beschränkt. Neuritis optica.

Section: Gliom des rechten Schläfelappens, Erweichung des rechten Tractus durch Druck.

---

1) Beitr. zur Lehre der bilateral. symm. homonym. Hemianopsie.

2) Centralblatt f. d. med. Wissenschaft 1878. No. 31.

3) Archiv f. Ophthalm. Bd. XXV. 2, p. 48.

4) Beitrag zur bilat. homonym. Hemianopsie.

4. Marchand[1]) Frau von 30 Jahren. Rechtsseitige Hemianopsie. Déviation conjuguée nach links, Aphasie, Hemiplegie, Bewusstlosigkeit.

Section: Embolie der art. Foss. Sylvii: Kleiner embolischer Herd im linken tract. optic.

5. Hirschberg[2]). Mann. Rechtsseitige Hemianopsie. Sehschärfe normal. Später Aphasie und Hemiplegie.

Section: Gliasarkom des linken Stirnlappens, der linke Tractus merklich dünner als der rechte. Wodurch diese Verdünnung bewirkt war, ist aus dem Sectionsbefund nicht ersichtlich.

6. Dmitrowsky u. Lebeden[3]). Mann von 22 Jahren. Rethtsseitige Hemianopsie. Rötung und Verwaschensein der Papilla, Centralvene erweitert; Somnolenz, später Aphasie.

Section: Umfangreiche Haemorrhagie der linken Hemisphäre, welche den grössten Teil der Corona radiata einnahm und in die weisse Substanz des Schläfelappens eindrang, wo sie beinahe bis zur grauen Substanz reichte, vorwiegend da, wo dieser Lappen die Insel bedeckt.

7. Huguenin[4]). Frau von 46 Jahren. Rechtsseitige Hemianopsie. Rechtsseitige Lähmung, Aphasie.

Section nach 3 Monaten: Embolie der linken arteria fossae Sylvii, Erweichung der 3. linken Stirnwindung, eines Teiles der Insel und des Linsenkerns.

II. Läsionen mit vorwiegender Beteiligung des Thal. optic.

8. Hughlings-Jakson[5]). Mann von 75 Jahren. Linksseitige Hemianopsie, Sehschärfe gut. Linksseitige Hemiplegie und Hemianaesthesie. Tod 3 Jahre nach dem Anfall.

Section: Erweichung der hinteren Hälfte des Thal. optic., das Pulvinar zerstört, vordere Hälfte des Sehhügels, Hirnschenkel, weisse Substanz intact.

9. Pflüger[6]). Mann von 62 Jahren. Linksseitige Hemianopsie, scharf in der Mittellinie abschneidend.

Section: Hämorrhagie im rechten Streifenhügel und unteren Teil des Thalamus.

10. Dreschfeld[7]). Mann von 41 Jahren. Hemianopsie total und absolut, Augenhintergrund unverändert. Linksseitige Hemiplegie, Parese des untern Facialisastes, später Sprachstörungen.

Section: Tuberculöse Geschwulst (aus sehr zahlreichen Riesenzellen und Rundzellen — möglicherweise ein verkästes Gliom), welches den Thal. opt. vollständig verdrängt hatte, und auf die Capsula interna übergreift, der Tractus dieser Seite abgeplattet, Vermehrung des Bindegewebes im Tractus, die Nervenfasern aber intact (?).

---

1) ibidem.

2) Virchows Archiv. Bd. 65. 1876.

3) Medic. Bote 1879, No. 46; Centralblatt f Augenheilkunde 1880, p. 84.

4) Ziemssen Handb. Bd. XI, p. 733.

5) Lancet Aug. 1874, Mai 1875; Ophthalm. Hosp. Rep. VIII, 326; Leber, Hdbch. V, p. 936.

6) Bericht über das J. 1878 Augenklinik Bern. Bern 1879, p. 57.

7) Centralblatt f. Psychiatrie und Nervenkrankheiten 1880, No. 16, und Centralblatt f. Augenheilkunde 1880, p. 33.

11. Linnelt[1]). Linksseitige binoculare Hemianopsie. Paralysis agitans des rechten Armes und Beines.

Section: Ein 4 cm langes und 2½ cm dickes festes Coagulum in der Medullarsubstanz der rechten Hemisphäre vor dem Centrum. Corticalis frei. Corpora quadrigemina weiss erweicht, besonders links, ebenso die corpora geniculata, die hintern und untern Teile des Thal. optic. der linken Seite.

12. Rosenbach[2]). Bilaterale rechtsseitige Hemianopsie. 34jährige Frau mit epileptischen Anfällen, rechtsseitiger Hemiparese (Plegie), Amplyopie des rechten Auges, amnestische Aphasie, zeitweilige Gleichgewichtsstörungen. Tod in einem epileptischen Anfall.

Section: Erweichung des corpus striatum, der capsula interna und des äussern Teils des linken Thal. optic. Geschwülste in den hintersten Abschnitten beider Sehhügel, graue Degeneration und Atrophie des linken tract. optic., Verdünnung des rechten Sehnerven.

III. Läsionen mit vorwiegender Beteiligung des Hinterhauptlappens.

13. Chaillu[3]). Linksseitige Hemianopsie.

Section: Erweichung an der Innenfläche des Hinterhauptslappens.

14. Wernicke[4])-Förster[5])-Weigert[6]). Mann von 64 Jahren. Rechtsseitige Hemianopsie. Die Trennungslinie geht nicht genau durch den Fixierpunkt, intermediäre Zone. Nicht vollkommene Congruenz. Aphasie. Hemiparese rechts.

Section: Erweichungsherd an der Aussenseite des linken Hinterhauptslappens und an einem Teil des Scheitellappens. (Embolie der art. foss. Sylvii). Ausserdem Erweichung des linken Streifenhügels.

15. Pooley[7]). Mann von 65 Jahren. Rechtsseitige Hemianopsie. Trennungslinie geht genau durch den senkrechten Meridian, plötzlich auftretend, dann verschwindend, später wiederkehrend; später Hemiparese, verminderte Sensibilität des rechten Armes, Aphasie.

Section: Im hintern Abschnitt der linken Hemisphäre eine gelblich-weisse, ziemlich harte rundliche Geschwulst (Gummigeschwulst) Gehirnsubstanz in der Umgebung bis in den vorderen Lappen hinein erweicht, mit Einschluss des Thalamus. Chiasma und Tractus ohne Veränderung.

16. Jastrowitz[8]). Rechtsseitige Hemianopsie, Facialisaffection, Aphasie.

Section: Tumor im linken Hinterhauptslappen mit umgebender Erweichung bis an den Thalamus heran.

---

1) Hock: Bericht der Privat-Augenheilanstalt nebst Beiträgen zur Lehre der Neuritis retrobulbaris. Wien, und Wiener med. Blätter No. 12, 26.

2) Petersburger med. Wochenschrift No. 12, S. 93.

3) Bulletin de la société anatom. 1863, p. 70.

4) Der aphasische Symptomencomplex. Breslau 1874, p. 47; Arch. f. Anat. und Physiol. v. Dubois-Reym. physiol. Abtheil. physiol. Gesellsch. p. 178.

5) Hdbuch v. Graefe-Saemisch. VII, p. 118.

6) Jahrbücher der vaterl. Gesellschaft zu Breslau 1876.

7) Archiv für Augen- und Ohrenheilkunde von Knapp. Bd. II, 1877, p. 27.

8) Centralblatt f. Augenheilkunde. Dec. 1877.

17. Baumgarten[1]). Linksseitige Hemianopsie. Trennunnslinie geht durch den Fixierpunkt. $S = 1$. Vollkommener Farbensinn.

Section: Wallnussgrosse alte apoplectische Cyste im rechten Occipitallappen und Erweichung der darüberliegenden 3 Occipitalwindungen.

18. Hosch[2]). Linksseitige Hemianopsie, nicht ganz vollständig und nicht congruent. Hemiplegie. 3 Jahre später Tod an frischer Apoplexie.

Section: Rechts hinter dem Thalamus eine grosse glattwandige bis ins Unterhorn reichende Höhle, die den grössten Teil des Hinterhauptlappens zerstört hatte. Angeblich massenhafte corpora amylacea unter dem Pia-Überzug des Chiasma und unzweifelhafte Atrophie der innern Bündel des n. opticus.

19. Nothnagel[3]). Mann von 51 Jahren. Rechtsseitige Hemianopsie. Annähernd mit der Mittellinie abschneidend. Der ganze linke Occipitallappen in der ganzen Dicke erweicht; ausserdem aber eine kleine Erweichung an der 3. Occipitalwindung rechts, und mehrere kleinere Herde, die nicht in Betracht kommen.

20. Curschmann[4]). Linksseitige Hemianopsie.

Section: Grosser Erweichungsherd im rechten Occipitallappen, welcher bis zur Oberfläche reichte und besonders dessen obere Seite und die Spitze einnahm.

21. Westphal[5]). Linksseitige Hemianopsie, scharf begrenzt.

Section: Encephalitischer Herd in der Marksubstanz des rechten Occipitallappens, der sich auf die Marksubstanz des Scheitellappens und die angrenzenden Temporalwindungen ausdehnt.

Motorische Region frei.

22. Jany[6]). Mädchen von 21 Jahren. Rechtsseitige Hemianopsie. Gefühlslähmung der rechten Gesichtshälfte. Sprache erschwert.

Section (Marchand): Grosse aus einem Gliom hervorgegangene Cyste im linken Hinterhauptslappen, welche die Oberfläche und anderseits den Seitenventrikel erreichte.

23. Wernicke und E. Hahn[7]). Mann von 45 Jahren. Rechtsseitige Hemianopsie. Später rechtsseitige Parese der unteren Extremitäten, die sich zur vollständigen Hemiplegie steigerte.

Diagnose auf Abscess des linken Hinterhauptslappens, Trepanation.

Section: Tuberculöse Abscesse im linken Scheitel- und Hinterhauptslappen, kleinere Tuberkel in der Nachbarschaft (in den Windungen des Hinterhauptslappens).

24. Marchand[8]) (3. Fall): Mann von 72 Jahren. Linksseitige Hemianopsie, linksseitige Hemiplegie.

Section: Erweichung des rechten Hinterhauptslappens.

---

1) Centralblatt f. d. med. Wissenschaft 1878. No. 21.
2) Klin. Monatsblatt für Augenheilkunde. XVI, p. 201.
3) Topische Diagnostik.
4) Centralblatt für Augenheilkunde. Juni 1879.
5) Berl. Klin. Wochenschrift 1880. No. 49.
6) Knapp's Archiv f. Augenheilkunde. XI, p. 190. 1881.
7) Virchow's Archiv. Bd. 87. 1882, p. 335.
8) Beitrag zur Lehre der bilateralen homonymen Hemianopsie.

25. Haab[1]). 8jähriges Kind. Rechtsseitige bilaterale Hemianopsie.

Section: Tumor an der medialen Fläche der rechten Occipitalspitze, einige mm über das Hirnniveau hervorragend, 3 cm lang, 3 cm hoch, 2,5 cm dick, ganz im gyrus hippocampi, hat denselben nach 2 Seiten auseinandergedrängt. Der Tumor ist ein gefässloser Käseherd.

26. Derselbe. 61jährige Frau. Rechtsseitige bilaterale Hemianopsie, linksseitige Hemiplegie.

Section: Hinterste Spitze des rechten Occipitallappens etwas eingesunken. Der Defect nimmt die ganze Umgebung des sulcus hippocampi im Bereich mehrerer Quadratcm. ein. Nach vorn hin hört er in einer Entfernung von 6 cm, von der Spitze des Occipitallappens aus gerechnet, auf. Die Zerstörung der Hirnsubstanz beschränkt sich hauptsächlich auf die Rinde. Thalamus, Vierhügel, corp. geniculata und Tractus beiderseits intact.

27. Nieden[2]). 22jähriges Mädchen. Rechtsseitige einseitige temporale Hemianopsie. Hemiplegie infolge Sturzes auf das Hinterhaupt.

Trepanation[3]) an der linken protuberantia ext. des Hinterhauptbeins (Spitze des Occipitallappens). Die dabei vorgekommene Läsion der Rinde bewirkte die Hemianopsie. 1 Jahr später bilaterale rechtsseitige Hemianopsie.

28. Séguin[4]). 46jähriger Mann mit Endocarditis, linksseitiger Hemiparese. Rechtsseitige Hemianopsie.

Section: Ein gelber Erweichungsherd, der den grössten Teil des rechten Cuneus einnahm, fast bis zur Spitze des Occipitallappens reichte und bis zur V. und IV. Temporalwindung, ferner auch vor und im Gyrus hippocampi. Diese Läsion hatte zum Verschluss der Art. occipitalis geführt, die weisse Substanz war bis zu einer Tiefe von mehreren mm geschwunden.

29. Wilbrand[5]). 63jähriger Mann. Rechtsseitige bilaterale Hemianopsie. Hemiparese.

Section: Die mediane Fläche des Zwickels und der ganzen hinter der fissura calcarina gelegenen pars occipitalis atrophisch, von hellrostfarbenem Aussehen, weicher als die gesunde Umgebung, bedeutend atrophiert und geschrumpft. Die fissura caltarina hat infolge dessen bedeutend an Tiefe verloren. Der Zwickel ist fast um die Hälfte reduciert. Substanzverlust fast bis zur Spitze des Hinterlappens reichend, in der Rinde von gelber Farbe. Von unten gesehen: Herd in der hinteren Hälfte des Spindellappens (III. Schläfenwindung), Gyrus hippocamp., ganzen Occipitallappen.

Linkes Pulvinar und linkes corpus geniculatum atrophiert und erweicht.

Der linke Thalamus opt. stark atrophisch, erweicht.

30. Sharkey[6]). 29jähriger Mann. Rechtsseitige Hemianopsie und Hemianaesthesie.

---

1) Klin. Monatsblatt für Augenheilkunde. 1882, S. 141.

2) v. Graefe's Arch. f. Ophthalm. 1883. Bd. 29. Heft III. S. 143 und Nachschrift. Heft IV. S. 271.

3) Keine Section.

4) Americain med. News 14. Nov. 1885.

5) v. Graefe's Arch. f. Ophthalm. 1885. Bd. 21. Heft III. S. 119.

6) The British med. Journal 1887. S. 1105.

Section: Ein Rundzellensarcom unter der Rinde, den ganzen Occipitallappen und einen Teil des Parietallappens einnehmend. Die Windungen der vorderen Hälfte des Occipitallappens, der obere Scheitellappen und das oberste Ende des Gyrus hippocampi verschmälert.

31. C. S. Freund[1]). Mann von 57 Jahren. Totale rechtsseitige homonyme Hemianopsie. Aphasie.

Section: In der linken Grosshirnhälfte ausgedehnte Markerweichungen des Schläfe- und Hinterhauptlappens. Sarcomherd an der hintern Insertion des Stabkranzes, die einzelnen Knoten in sonst intactem Mark des Scheitellappens und Vorzwickels.

In der linken Hemisphäre degenerativ myelitische Veränderungen im Mark des Scheitel- und Hinterhauptlappens.

Reinhard[2]). 12 Fälle von Hemianopsie bei Verletzung des Hinterhauptlappens:

32. 50jähriger Mann. Complete und absolute homonyme rechtsseitige Hemianopsie. Rechtsseitige Lähmung. Epileptiformer Anfall.

Section: Frisches Haematom der harten Hirnhaut auf der linken Seite der Convexität, von der hinteren Centralwindung bis zur Spitze des Hinterhauptlappens und nach unten bis an die zweite Schläfenwindung reichend. Sehnerven, Chiasma, Tractus und subcorticale Sehcentren intact.

33. 55jährige Frau. Absolute unvollständige homonyme linksseitige Hemianopsie. Linksseitige Hemiplegie und Hemianaesthesie. Vorher Monoplegie des linken Armes. Epileptiforme Anfälle.

Section: Erweichung der Rinde an der Spitze beider Frontallappen, an dem hintern Umfang des rechten Zwickels, an der Convexität des rechten Occipitallappens, sowie an beiden Parietalläppchen. Nn. optic. und Tract. opt., Pulvinar und Corpora geniculata intact.

34. 69jährige Frau. Absolute unvollständige homonyme linksseitige Hemianopsie. Absolute unvollstandige homonyme rechtsseitige Hemianopsie. Epileptiforme Anfälle. Vorübergehende linksseitige Parese.

Section: Rechts: Gelbe Erweichung in der hintern Hälfte der 1. und 2. Stirnwindung, im Bereich der fissura parieto-occipitalis, des oberen Scheitelläppchens, der fissura interparietalis; einfache Atrophie des ganzen Occipitallappens. Links: Ein Drittel des oberen Scheitelläppchens, hintere Hälfte der fissura interparietalis mit den angrenzenden Partieen der 1. und 2. Occipitalwindung ebenfalls erweicht, jedoch weniger tief als rechts. Nn. optici, Tract. opt., Corpora geniculata, Pulvinaria, Hirnstamm intact.

35. 73jährige Frau. Absolute unvollständige homonyme linksseitige Hemianopsie. Linksseitige Hemiparese und Sensibilitätsherabsetzung.

Section: Hämorrhagischer Herd im Mark des rechten Occipitallappens nach aussen von der Stelle, wo Hinterhorn und Unterhorn zusammentreffen. Nn. optic., Tractus, Corpora geniculata und Pulvinar intact.

36. 59jährige Frau. Absolute unvollständige homonyme linksseitige Hemianopsie. Partielle unvollständige homonyme rechtsseitige Hemianopsie. Epileptiforme Anfälle.

---

1) Archiv f. Psychiatrie. Bd. 20, p. 277 ff. 1889.

2) Archiv f. Psychiatrie. Bd. XVII, p. 720 ff., sowie Bd. XVII, p. 456 ff.

Section: Rechts: apoplectische Cyste im Mark des Occipitallappens. Kleine apoplectische Narbe im Kopf des Schweifkernes. Links: Rostfarbener Erweichungsherd im Mark des Occipitallappens. Optici und primäre Opticuscentren intact.

37. 63jähriger Mann. Absolute homonyme linksseitige Hemianopsie von wechselndem Umfang. Linksseitige Hemiplegie und Sensibilitätsherabsetzung. Epileptiforme Anfälle. Motorische Aphasie. Temporäre absolute homonyme rechtsseitige Hemianopsie von wechselndem Umfang. Temporäre sensorische Aphasie.

Section: Rechts: Gelbe Erweichung der Rinde und Markleiste im Bereich des Vorzwickels und Zwickels, der Zungenwindung, der fissura parieto-occipitalis und calcarina und eines Teils der fissura interparietalis. Links: Gelbe Erweichung der Rinde im Gebiet der Marginal- und Angularwindung, am Fusse der 2. und 3. Stirnwindung und eines Teiles der Insel. Optici und primäre Opticuscentren intact.

38. 72jährige Frau. Absolute und complete homonyme linksseitige Hemianopsie. Linksseitige Hemiplegie und Sensibilitätsherabsetzung.

Section: Gelbe Erweichung der Rinde und Markleiste am Fusse der 1. und 2. rechten Stirnwindung, am untern Drittel beider Centralwindungen, am Klappdeckel, an der Insel, an der 1. Schläfewindung, an der 2. und 3. Occipitalwindung und an der fissura calcarina. Optici und primäre Opticuscentren intact.

39. 81jährige Frau. Absolute und fast vollständige homonyme rechtsseitige Hemianopsie. Rechtsseitige Hemiparese. Vorübergehende geringe homonyme linksseitige Hemianopsie. Epileptiforme Anfälle. Partielle linksseitige Sensibilitätsstörung.

Section: Links: Gelbe Erweichung im Bereiche der 2. und 3. Occipitalwindung. Rechts: Gelbe Erweichung der Rinde und Markleiste des obern Scheitelläppchens und der Angularwindung. Kleine apoplectische Cyste im Linsenkern. Optici und primäre Opticuscentren intact.

40. 58jähriger Mann. Ziemlich hochgradige hononyme rechtsseitige Hemianopsie. Später bedeutende Abnahme derselben. Vorübergehende rechtsseitige Lähmung. Später linksseitige Lähmungserscheinungen.

Section: Links: Gelbe Erweichung im Bereich der Spindelwindung und der ganzen hinter ihr gelegenen Occipitalwindung, am oberen Scheitelläppchen, dem Pli de passage, im Bereich der hintern 2 Drittel der fissura interparietalis; haemorrhagische Erweichung im untern Scheitelläppchen; frische Hämorrhagie im Sehhügel; Sclerose des Ammonshorns. Rechts: Gelbe Erweichung der Rinde der 2. Temporalwindung und der daranstossenden Occipitalwindung. Apoplectische Cyste im Streifenhügel. Optici und primäre Opticuscentren intact.

41. 59jährige Frau. Absolute complete homonyme linksseitige Hemianopsie. Paretische Erscheinungen auf der linken Körperhälfte.

Section: Gelbe Erweichung der Rinde des Gyrus angularis, eines Teiles der 1. und der ganzen 2. Occipitalwindung der rechten Seite (im Occipitallappen bis in die Markleiste reichend). Optici und primäre Opticuscentren intact.

42. 62jähriger Mann. Incomplete homonyme linksseitige Hemianopsie. Vorübergehend auch geringe incomplete rechtsseitige homonyme Hemianopsie. Linksseitige Hemiparese.

Section: Rechts: Oberflächliche gelbe Erweichung der Rinde auf der Convexität und der untern Fläche des Occipitallappens und der hintern Partie der 1. und 2. Temporalwindung. Links: Der nämliche Befund, nur noch oberflächlichere Veränderungen. Optici und primäre Opticuscentren intact.

43. 71jähriger Mann. Absolute complete homonyme linksseitige Hemianopsie. Absolute incomplete homonyme rechtsseitige Hemianopsie. Linksseitige Hemiparese, linksseitige Sensibilitätsherabsetzung.

Section: Rechts: Gelbe Erweichung der Spindelwindung, der basalen Fläche der 3. Occipitalwindung, der 2. Occipitalwindung, im Bereiche der Interparietalfurche, des Pli de Passage, des oberen und eines Teiles des unteren Scheitelläppchens, der oberen Partie der hinteren Centralwindung. Links: Gelbe Erweichung der 2. Occipitalwindung und der angrenzenden Zone. Optici und primäre Opticuscentren intact.

44. Luciani-Sepilli[1]). 50jährige Frau. Doppelseitige Sehstörungen, kein abnormer Augenspiegelbefund. Genauere Aufnahme der Gesichtsfelddefecte nicht möglich.

Section: Grosser alter Erweichungsherd in den 3 Schläfenwindungen, der ganzen Scheitelwindung, dem gyrus supramarginalis und den Occipitalwindungen. Rechts ein alter Erweichungsherd in den 3 ersten Schläfenwindungen.

45. Kast[2]). 47jähriger Mann. Linksseitige homonyme bilaterale Hemianopsie. Die verticale Trennungslinie scheint beiderseits genau am Fixierpunkt.

Section: Totale Verstopfung der Basilararterie durch einen adhärenten Thrombus, ausserdem im rechten Hinterhauptlappen ein umschriebener Erweichungsherd, der den cuneus, den oberen Teil des lobulus lingualis und eine kleine mediale Partie der 1. Occipitalwindung einnahm. Die Erweichung greift allenthalben nur wenig in die unter der Rinde gelegenen Markschichten über.

46. v. Monakow[3]). 68jähriger Mann mit Hemianopsie und Alexie.

Section: Ausgedehnter Erweichungsherd im linken Hinterhauptslappen. Die Marksubstanz im Gebiete des Gyrus angularis, der ersten Occipitalwindung und in der caudaldorsalen Portion des Praecuneus meistens zerstört und resorbiert, so dass eine umfangreiche Cyste mit derben Rändern bestand. Hinterhorn hochgradig erweitert. Cuneus und 2. und 3. Occipitalwindung intact, desgleichen der ventrale Abschnitt der Gratiolet'schen Stränge; auch die Rinde des Gyrus angularis makroskopisch überall von normalem Aussehen. Secundäre Degeneration im dorsalen Abschnitt der linken Gratiolet'schen Stränge bis zum lateralen Mark des Pulvinar. Beträchtliche secundäre Reduction des linken Pulvinar und linken corpus geniculatum externum. Atrophie des Armes des vorderen Zweihügels und besonders der hinteren Abschnitte des Tractus opticus linkerseits. Der rechte Nervus opticus ebenso umfangreich wie der linke, jedoch im medialen Teil etwas grau.

47. Der Fall Bellouards[4]). Bei demselben war nach mehrmaligen apoplectischen Attaken der Tod eingetreten infolge Embolie der Arteria pulmonalis. Bei der Section wurde ein alter Erweichungsherd im Hinterhauptslappen und im Kleinhirn, sowie ein ebensolcher anscheinend frischerer im Thalamus opticus und Streifenhügel gefunden.

Da bei diesem Falle anscheinend eine Verwechslung zwischen links und rechts vorliegt, habe ich denselben nicht oben angeführt.

Dazu käme dann noch Fall **48.**, der dieser Arbeit zu Grunde liegende Fall.

---

1) Die Functionslocalisation auf der Grosshirnrinde. S. 182. Fall 36.

2) Deutsche med. Wochenschrift 1889. No. 33. p. 681.

3) Wanderversammlung südwestdeutscher Neurologen 26. Mai 1889. Arch. für Psychiatrie, Bd. XXI. Heft 2. S. 651.

4) Bellouard, de l'hémianopsie. Paris 1880.

Zufälligerweise gehören die in der neueren Zeit zur Beobachtung gekommenen Fälle fast alle der III. Gruppe (Läsion des Occipitalhirnes) an, nur der von Linnelt und der von Rosenbach zeigen eine vorwiegende Beteiligung des Thalanus opticus.

Herr Prof. Marchand war so gütig, mir das Chiasma des H. M. zur Verfügung zu stellen. Um das Verhalten der Atrophie in demselben festzustellen, wurde das Chiasma in Celloidin eingebettet und in eine fortlaufende Reihe von 212 Frontalschnitten zerlegt, die nach der Weigertschen Kupfer-Hämatoxylin-Methode gefärbt folgendes Bild zeigen, wie Tafel II. veranschaulicht[1]):

Schnitt I (13)[2]). Der rechte Teil des Chiasma ist durchweg gelblich gefärbt (atrophisch), der linke Teil dunkel blauschwarz gefärbt (von normalen markhaltigen Nervenfasern gebildet). Diese normale Partie nimmt nicht die ganze linke Hälfte des Chiasma ein, sondern spitzt sich schon links von der Medianlinie nach oben stark zu und reicht an der oberen Peripherie mit einem sehr schmalen Saum bis etwas über die Mittellinie nach rechts hinüber.

Schnitt II (31). Das normale Gebiet hat in der Mitte des Chiasma an Breite zugenommen, so dass dasselbe hier fast vom oberen bis untern Rande reicht; der nach rechts herübergehende Saum normaler Fasern ist breiter geworden. Am rechten lateralen Rande kommt eine schmale sichelförmige Zone normaler Fasern zum Vorschein.

Schnitt III (74). Am medialen Teil des linken oberen Umfanges ist ein schmaler atrophischer Saum aufgetreten. Die sichelförmige Zone normaler Fasern am rechten lateralen Chiasmarand hat etwas zugenommen.

Schnitt IV (114). Die Hauptmasse der normalen Fasern nimmt im ganzen linken Chiasmateil sowie in der medialen Hälfte des rechten Teiles den unteren Umfang sowie einen Teil des Centrums ein und steht durch einen deutlichen, wenn auch schmalen Saum am oberen lateralen Rand der rechten Chiasmahälfte mit der oben genannten sichelförmigen normalen Zone hier in Verbindung, welche an Ausdehnung etwas zugenommen hat. Das atrophische Gebiet nimmt den oberen Umfang der Mitte und der linken Hälfte des Chiasma ein, ist in der Mitte etwas breiter als am linken lateralen Rand, und beschränkt sich rechts auf den untern Umfang und die Mitte dieses Teiles.

Schnitt V (151). Der atrophische Bezirk ist rechts etwas kleiner geworden, sonst zeigt der Schnitt keine besonderen Differenzen gegenüber dem vorigen.

Schnitt VI (182). Die Hauptmasse der normalen Fasern befindet sich jenseits der Mitte in der rechten Chiasmahälfte. Die atrophische Partie links ist etwas grösser geworden, sie nimmt hier einen Teil der Mitte sowie den medialen oberen Umfang ein, während sie rechts noch mehr abgenommen hat. (Der Schnitt stammt aus der Gegend kurz vor der Trennungsstelle der Optici.)

1) Die Schnitte sind gezeichnet nach der Ansicht von hinten her, Gehirn in situ gedacht.

2) Die eingeklammerten Zahlen bedeuten die fortlaufenden Nummern der Schnitte.

Schnitt VII (186). Die NN. Optici sind bereits vollständig getrennt, nur durch eine schmale Bindegewebsbrücke resp. den Celloidinmantel mit einander verbunden. Der linke Opticus ist in dem grössten Teil seines Centrums sowie seines oberen Umfanges atrophisch. Der rechte Opticus ist an seinem untern Umfang und etwas nach dem Centrum hin (dem lateralen Rande näher) atrophisch. Der schon am vorigen Schnitt aufgetauchte schlitzförmige Saum am oberen rechten Opticusrand stellt einen Gefässspalt dar.

Schnitt VIII (212) bietet im Wesentlichen dieselben Verhältnisse wie Schnitt VII, nur scheint die atrophische Partie im linken Opticus etwas grösser, während das atrophische Gebiet im rechten Opticus auf einen geringeren Raum beschränkt ist, nämlich den mittleren Teil des untern Randes und eine sich daran anschliessende kleine Partie des Centrums.

Vom weiteren Verlauf des rechten Opticus konnten keine Schnitte mehr gemacht werden, da der rechte Opticus mit dem hintern Teil des zugehörigen Bulbus bereits bei der Section Herrn Prof. Schmidt-Rimpler überlassen worden war.

Derselbe [1]) giebt etwa folgende Schilderung vom rechten Opticus: In der Nähe des Foramen opticum nehmen die atrophischen Fasern (ungekreuztes Bündel) einen schmalen Saum ein, der etwa die Hälfte der Peripherie des Nerven umfasst, während mehr nach dem Bulbus zu die atrophischen Fasern eine obere und untere periphere sichelförmige Zone einnehmen.

Vom linken Opticus wurden in seinem weiteren Verlauf in 3 Abschnitten im Ganzen 164 Schnitte gemacht; dieselben zeigen, nach Weigert gefärbt, folgendes Bild (s. Tafel II):

Schnitt 1. In dem vom Bulbus entferntesten Abschnitt ist die Peripherie zum grossen Teil von dunkelgefärbten (markhaltigen) Nervenfasern gebildet, ebenso der linke obere Quadrant, und auch ein Teil des rechten oberen Quadranten. Das Centrum und ein Teil der untern Peripherie ist gelblich gefärbt, atrophisch.

Schnitt 2. Im mittleren Abschnitt enthält die ganze Peripherie mit Ausnahme einer ganz kleinen Strecke am oberen Rande markhaltige Nervenfasern; links reicht die markhaltige Partie keilförmig fast bis zum Centrum.

Schnitt 3. In dem Abschnitt, der dem Bulbus zunächst sich befindet (die letzten Schnitte sind nicht ganz $^1/_2$ cm vom Bulbus entfernt) ist der obere äussere sowie der untere innere (nasale) Quadrant von markhaltigen Fasern gebildet, alles Uebrige ist atrophisch.

Im Chiasma ist demnach das Verhältnis des atrophischen Gebietes zu dem des normalen folgendes:

Der rechte Teil des Chiasma (Tractus unmittelbar am Eintritt in das Chiasma) ist vollständig atrophisch. Diese Atrophie setzt sich nach links zunehmend am oberen Teil des Chiasma fort und zwar anfangs mehr medianwärts, den linken lateralen Rand des Chiasma nicht erreichend. Nach der Trennung der Optici nimmt die atrophische Partie die grössere obere Hälfte des linken Opticus ein, ohne jedoch den medialen und lateralen Rand zu erreichen.

Im rechten Chiasmatheil wird die atrophische Zone nach vorn zu immer kleiner; denn während dieselbe anfangs die ganze rechte Hälfte

1) Arch. f. Augenheilkunde S. 300.

des Chiasma einnimmt, beschränkt sie sich nach vorn mehr und mehr auf den mittleren Teil des unteren Randes, doch stets mit wesentlicher Betheiligung der centralen Partie der rechten Chiasmahälfte. Ebenso verhält sich die Atrophie im rechten Opticus nach der Trennung, nur ist hier die atrophische Zone etwas mehr lateralwärts gerückt.

Die Deutung des beschriebenen Befundes im Chiasma und Opticus ist leider dadurch erschwert, dass die Hemianopsie nur rechterseits constatiert werden konnte, während das linke Auge als amaurotisch bezeichnet wird infolge der eingangs geschilderten Verletzung, die sich Pat. angeblich schon im jugendlichen Alter zugezogen hatte [1]).

Bei der langen Dauer der Verletzung des linken Bulbus ist anzunehmen, dass sich von hier aus eine centripetale Atrophie im linken Opticus und eventuell weiter nach hinten entwickelt hatte.

Da wir aber gesehen haben, dass von dem Herd im Hinterhauptslappen sich eine sehr starke Degeneration direct bis zu dem Tractus verfolgen liess, so ist die Annahme naheliegend, dass dieselbe sich auch peripherisch bereits in das Chiasma und über dasselbe hinaus festgesetzt hat. Demnach würde zu erwarten sein, dass — bei Annahme der Semidecussation im Chiasma — das ungekreuzte Bündel im rechten Opticus atrophirt sein würde, das gekreuzte im linken.

Gesetzt den Fall, dass das linke Auge unverletzt wäre, so würden die atrophischen Opticusfasern rechts der temporalen Netzhauthälfte, links der nasalen entsprechen müssen.

Nach dem Befunde des Hrn. Prof. Schmidt-Rimpler im rechten Opticus, der die Verhältnisse ganz rein darbietet, nehmen die atrophischen Fasern des ungekreuzten Bündels die peripherischen Teile ein, während die centralen erhalten sind.

Da wir nun in dem linken Opticus fast genau die den ersteren entsprechenden Teile erhalten, die centralen dagegen atrophisch finden, so würde sich dies am ungezwungensten auch hier durch die Annahme einer centripetal fortschreitenden Atrophie des gekreuzten Bündels erklären lassen.

Grössere Schwierigkeiten ergeben sich bei dieser Annahme für den Verlauf der Fasern im Chiasma.

Denn nach unserem Befunde würde anscheinend das ungekreuzte Bündel mehr am unteren Umfang der einen, das gekreuzte mehr am oberen Umfang der anderen Seite lokalisiert sein.

---

1) Herr Prof. Schmidt-Rimpler, der, wie schon erwähnt, den rechten n. opticus dieses Falles untersucht hat, sagt vom linken n. opticus auf Grund des makroskopischen Verhaltens: »Es handelt sich offenbar um eine centripetale, vom linken amaurotischen Auge ausgehende Atrophie«. s. Arch. f. Augenheilk. p. 300.

Dies Verhältnis steht aber im Widerspruch mit den früheren Angaben v. Gudden's, Baumgarten's, Marchand's, Purtscher's, Burdach's u. A., welche ziemlich übereinstimmend die Lage des ungekreuzten Bündels an den oberen Rand der gleichen Seite, die des gekreuzten in den unteren medialen Teil der gegenüberliegenden Hälfte des Chiasma verlegten.

Allerdings ist in unserem Falle die Atrophie, wie wir sahen, rechts nicht ausschliesslich auf den unteren Umfang beschränkt, sondern sie nimmt anfangs auch die ganze Mitte und sogar den oberen Rand bis auf einen kleinen Teil des lateralen Umfangs ein.

Die auf den ersten Blick sehr auffällig erscheinende Differenz der Lagerung der beiden Bündel erklärt sich zum teil schon dadurch, dass in allen jenen citierten Fällen die Atrophie von der Peripherie nach dem Centrum hin verfolgt wurde, wodurch peripherich gelegene Teile am stärksten, die centralen am wenigsten atrophisch waren, während in unserem Falle das umgekehrte Verhältnis vorliegen würde.

Andrerseits ist zu beachten, dass die Atrophie nicht rein centrifugal ist, sondern dass vom linken Auge aus aller Wahrscheinlichkeit nach sich ebenfalls eine Atrophie auf das Chiasma fortgesetzt hat.

Nehmen wir an, dass die Atrophie lediglich vom linken Auge aus entstanden wäre, so würde sich bei Zugrundelegung der früheren Untersuchungen über die Faserkreuzung die Degeneration auf der linken Hälfte des Chiasma am oberen Umfang zu erkennen geben, und zwar allmählich mehr medianwärts (cf. Marchand) [1]), nach hinten abnehmend. Dass diese Atrophie am Tractus derselben Seite nicht mehr zum Vorschein kommt, kann nicht auffallen, erstens, da sie auch in anderen Fällen wegen der geringen Stärke des ungekreuzten Bündels hier nicht mehr stark hervortritt, und zweitens besonders, weil wir in unserem Falle keine totale Atrophie des linken opticus vorfanden, sondern gerade die peripherischen Teile, welche nach unserer früheren Annahme dem ungekreuzten Bündel entsprechen müssten, offenbar die am wenigsten von der Atrophie betroffenen sind. Dass sie thatsächlich mit an der Atrophie beteiligt sind, geht zweifellos aus dem Vorhandensein der kleinen atrophischen Stelle in der linken Seite des Chiasma hervor, welche sich auf andere Weise gar nicht erklären lassen würde.

Andrerseits würde das gekreuzte Bündel (welches die centralen Teile des Opticus einnimmt) sich nach rechts am untern Umfang des Chiasma als atrophische Stelle nachweisen lassen müssen, und zwar ebenfalls mehr medianwärts, was ja auch thatsächlich der Fall ist. Es lässt sich nur dieses gekreuzte atrophische Bündel nicht scharf abgrenzen von dem mehr

1) Beitrag z. Lehre der bilat. symm. homonym. Hemianopsie.

centralen gleichfalls atrophischen Bezirk, welcher von dem rechten Tractus aus sich in den gleichseitigen Opticus fortsetzt.

Die Differenz würde demnach nur die sein, dass wir in unserem Falle auf der rechten Seite des Chiasma nicht den ganzen Bezirk atrophisch finden, welcher dem ungekreuzten Bündel in den Fällen von centripetal fortschreitender Atrophie entspricht.

Doch würde sich dies allein schon aus der verschiedenen Richtung der Atrophie erklären lassen (s. oben).

Eine weitere scheinbare Schwierigkeit könnte sich darin finden lassen, dass wir im unteren medialen Teil der linken Chiasma-Hälfte ein deutlich abgegegrentes atrophisches Gebiet — als Ausdruck der centrifugalen Degeneration des gekreuzten Bündels vom rechten Tractus aus — vermissen.

Bei näherer Betrachtung löst sich diese Schwierigkeit indes sofort, wenn man erstens berücksichtigt, dass natürlich die Lage der gekreuzten Degeneration dieselbe sein muss, gleichviel, ob sie in peripherischer oder centraler Richtung erfolgt, und dass sich infolge dessen die von der Peripherie und dem Centrum stammenden Degenerationsgebiete decken müssen; zweitens, dass die Fasern in ihrem Verlauf von der einen nach der andern Seite starke Schleifen nach vorn bilden, so dass das gekreuzte Bündel im Chiasma vom Tractus aus grösstenteils auf der ursprünglichen Seite liegt, und erst in der Nähe des vorderen Randes der Uebertritt erfolgt.

Der schmale erhaltene Saum am oberen Umfang des Chiasma (wie Schnitt I zeigt) würde eventuell der Commissura inferior von Gudden's angehören.

Auf diese Weise lösen sich die anscheinend schwierigen Verhältnisse in unserem Falle durch die Annahme der sowohl centrifugal vom rechten Tractus aus sich auf beide Optici fortsetzenden Atrophie, als auch der centripetal vom linken Opticus aus auf beide Hälften des Chiasma sich erstreckenden Atrophie.

Es ist demnach unser Fall ein neuer Beweis für das Vorhandensein der Semidecussation im Chiasma, und dass die Anschauung Michels eine unrichtige ist, wenn er behauptet: »eine Durchflechtung der Sehnervenfaserbündel im Chiasma könne sich nur im Sinne einer vollständigen Kreuzung vollziehen« [1]).

Neuerdings sind Singer und Münzer [2]) auf Grund zahlreicher durch eine neue Untersuchungsmethode an Thieren gewonnener Resultate zu der Annahme gelangt, dass die ungekreuzten Fasern im Chiasma nicht

1) Festschrift zu Ehren des 70. Geburtstages v. Kölliker's.

2) Beitr. zur Kenntniss der Sehnervenkreuzung. Denkschrift der k. Akademie der Wissenschaften. Wien 1889. Bd. LV. S. 163 ff.

als geschlossenes Bündel verlaufen; und sie führen gerade dieses Verhalten des ungekreuzten Bündels als Grund an, weshalb dasselbe Michel entgangen sei infolge seiner hierfür unzureichenden Untersuchungsmethode (Weigert'sche Färbung).

Wenn wir nochmals die gesammten Veränderungen die wir bisher nachgewiesen, im Zusammenhang betrachten, so ergiebt sich, abgesehen von der hier nicht näher zu berücksichtigenden centripetalen Degeneration im linken Opticus und im Chiasma, eine zusammenhängende Reihe von centralen Veränderungen, welche augenscheinlich zum Teil als secundäre vom cortialen Sehcentrum aus entstandene Degeneration aufzufassen sind.

Wir fanden in erster Linie eine Verschmälerung und graue Verfärbung des sagittalen an der Aussenwand des Hinterhorns gelegenen Markbündels, welches als Bahn der Opticusfasern bezeichnet wird. Diese Atrophie setzt sich nach hinten unmittelbar fort in den Schwund der Marksubstanz, welche zur Erweiterung des Hinterhornes und der stark faltigen Beschaffenheit von dessen lateraler Wand Veranlassung gegeben hat. Am seitlichen und oberen Umfang des Unterhorns liess sich diese Degeneration nach vorn zu verfolgen bis in die Gegend des Corpus geniculatum externum und des Tractus. In dieselbe Kategorie dürfte wohl mit Sicherheit auch die Atrophie des corp. genic. ext. zu stellen sein, während die ziemlich hochgradige Atrophie und Ge-taltveränderung des Pulvinar sowie des vorderen Vierhügels vielleicht auch noch des corp. genicul. medial. als Folge einer directen Einwirkung der hier in unmittelbarer Nähe stattgehabten intensiven Entzündung der pia und dura mater zu betrachten sein dürfte. Die Degeneration des Tractus opticus, welche augenscheinlich in den hinteren Teilen am stärksten ist, ist mit grösster Wahrscheinlichkeit ebenfalls als Folge der Hinterhauptsläsion anzusehen, doch ist nicht positiv zu erweisen, wie viel davon etwa auf die Mitwirkung der selbständig erkrankten zwischenliegenden Ganglien zu beziehen ist. Infolge dessen ist es auch nicht zulässig, den Fall als Beispiel einer reinen Läsion des Hinterhauptlappens darzustellen, wenn er auch zweifellos als nicht unwichtiger Beitrag dafür aufzufasssen ist, dass eine centrale Läsion der Opticuscentren eine nach der Peripherie fortschreitende secundäre Degeneration zur Folge haben kann, wofür erst aus der letzten Zeit sehr vereinzelte zweifellose Beispiele von erwachsenen Menschen vorliegen.

Bekanntlich ist mit ganz wenig Ausnahmen (s. unten) in fast allen Fällen von Occipitalhirnläsionen, welche Hemianopsie zur Folge hatten, eine secundäre Degeneration in dem oben genannten Sinne nicht beob-

achtet worden. In den dem unsrigen ganz ähnlichen Fällen von Pooley (15)[1]) von Haab (26), sowie in sämmtlichen zwölf Fällen von Reinhard[2]) wurden Tractus, Chiasma Optici normal befunden, nur in dem Falle von Hosch (18) war der Opticus zum teil atrophisch.

Dagegen stimmt der ganz neuerdings mitgeteilte Fall von v. Monakow's[3]) mit dem vorliegenden darin überein, dass auch nach einer Occipitalhirnläsion (Erweichungsheerd) secundäre Degeneration der Gratiolet'schen Stränge, des corp. genicul. ext. und (besonders der hinteren Abschnitte) des Tractus constatiert wurde.

Neben weiteren Beobachtungen v. Monakow's über das Zustandekommen der secundären Degeneration der Opticusbahnen bei Hunden, denen entsprechende Teile des Grosshirns exstirpiert wurden, hat auch Moeli[4]) in drei Fällen von Heerderkrankungen des Occipitallappens Mitaffection des Tractus und Opticus beobachtet. Zwei Fälle von jugendlichen Individuen waren Porencephalieen. Im ersten Falle war bei einem partiellen Deffect des rechten Occipitalhirns der gleichseitige Tractus stark atrophisch, ebenso der linke nervus opticus, weniger der rechte. — Im 2. Falle war bei einem partiellen Defect des linken Occipitalhirnes eine deutliche Atrophie des linken Tractus, eine geringere des rechten[5]) gefunden worden, während die nervi opt. ein umgekehrtes Verhalten zeigten. — Im 3. Falle handelte es sich um 2 Erweichungsheerde, von einer 2½ Jahre vor dem Tode stattgehabten Apoplexie stammend. Der eine sass in der Gegend des rechten Gyrus angularis, der andere an der Basis des linken Occipitalhirnes. Beiderseits konnte Moeli bestimmte Degenerationen bis ins Pulvinar und corpus genic. laterale nachweisen. Beiderseits bestand eine zwar geringe aber ganz deutliche Degeneration der Sehnerven.

Auch bei dem von Schattenberg[6]) beschriebenen Gehirn mit umfangreichen porencephalischem Defect des Scheitel- und Stirnlappens fand sich eine fast totale Atrophie des Tractus opt. derselben Seite, welche hier, bei Erhaltensein des Hinterhauptlappens mit Wahrscheinlichkeit auf Unterbrechung der Leitungsbahnen im Grosshirn zu beziehen war. (Eine Untersuchung der Opticus-Ganglien ist in diesem Fall noch nicht ausgeführt worden).

---

1) Die Zahlen beziehen sich auf die oben der Reihe nach angeführten Fälle.

2) No 32 ff.

3) s. oben No. 46.

4) Münch. med. Wochenschr. v. 23. Juli 1889.

5) Nach der Münch. med. Wochenschr. v. 23. Juli 1889. Die Originalabhandlung habe ich nicht bekommen können.

6) Arb. aus dem path. Inst. zu Marburg, auch in Ziegler's Beitr. Bd. V. 1889. S. 127 c. 155.

Der Grund, warum in so vielen Fällen von Occipitalhirnverletzungen mit Hemianopsie eine secundäre Degeneration der Opticusbahnen nicht beobachtet wurde, könnte in zwei Momenten gesucht werden. Einmal könnte es sich um den Grad der Ausdehnung der Läsion im Occipitalhirn handeln, zweitens aber dürfte vielmehr die Länge der Zeit, die zwischen dem Eintritt der Läsion und dem exitus letalis liegt, den ausschlaggebenden Factor bilden.

Sowohl in unserm als in dem v. Monakow'schen Falle hat der betr. Pat. noch lange nach seiner Gehirnläsion gelebt.

Zum Schlusse sei es mir gestattet, Herrn Prof. Marchand für die gütige Überlassung der Gehirnabbildungen sowie für die Unterstützung bei Anfertigung dieser Arbeit meinen herzlichsten Dank zu sagen.

Auch Herrn Geh. Rat Mannkopff, der mir die Krankengeschichte bereitwilligst zur Verfügung stellte, und Herrn Prof. Schmidt-Rimpler, dessen Präparate ich zu sehen Gelegenheit hatte, und der mir die Reproduction seiner Abbildungen gestattete, sage ich meinen besten Dank.

Erklärung der Abbildungen.

Tafel I.

Sagittalschnitt der rechten Hemisphäre des Gehirns durch die Mitte der Verletzung.

n Narbe.
o o die an dieselbe angrenzenden Teile des Knochens.
d m Dura mater.
c p das sehr erweiterte Hinterhorn.
c i das Unterhorn des Seitenventrikels.
n l nucleus lentif.
p l plexus lateralis.
h s Spitze des linken Hinterhauptlappens.
t Tentorium, medianwärts fest mit der Unterfläche der Hemisphäre verwachsen.

Tafel II.

Figur 1. Unterer Teil eines Frontalschnittes durch das Grosshirn in der Gegend der Comiss. post. (hintere Schnittfläche).

c a Ammonshorn.
c i d rechtes Unterhorn.
c i s linkes Unterhorn.
n c nucl. caud.
n c' unteres Ende desselben.
c p commiss. post.
t h thalamus opt.
c g l corp. genic. lat.
c g m corp. genic. med.
p l plexus.
F S Fissura Sylvii.
s o sagittale Hinterhauptsfasern (centr. Opticus-Bahn).
t' erste Schläfenfurche.
s n substantia nigra.
t r m mediale Wurzel des rechten Tractus.

Figur 2. Untere Hälfte eines Frontalschnittes durch den Hirnschenkel, in der Gegend des corp. genicul. lat. links.

t r s tract. opt. sin. (mit der medialen Wurzel).
t r d rechter Tractus opt.
p c pedunc. cerebri.
n t nucl. tegmenti.
n l nucl. lentiform. (Reste des hinteren Endes).

Figur 3. I—VIII. Frontalschnitte des Chiasma. Die Contouren sind mit der Zeichenlupe bei ca. 5facher Vergrösserung gezeichnet.

L links, *R* rechts; Ansicht von hinten, Gehirn in situ gedreht.

Bei einem Teil der Schnitte vom hintern Chiasmateil ist oben noch der III. Ventrikel, unten Reste des Infundibulum erkennbar.

Figur 4. I—III. Frontalschnitte vom linken n. opt. *T* temporal, *N* nasal. Ansicht von hinten, wie in Fig. 3.

Figur 5. I—IV. Copieen der Frontalschnitte vom rechten n. opt. nach Prof. Schmidt-Rimpler (in etwas verkleinerrtem Maassstabe).

Durch ein Versehen beim Druck sind dieselben nicht, wie beabsichtigt, umgestellt worden; es ist hier Ansicht von vorn angenommen.

T temporal, *N* nasal.

Figur 6. Schema der Faserkreuzung im Chiasma. Die ungekreuzten Bündel schwach, die gekreuzten stark.

Auf dem Durchschnitt horizontal schraffirt: centrifugale Degeneration;
senkrecht: centripetale;
gekreuzt: beide zusammen.

Lebenslauf.

Ich, Johannes Christian Stauffer, mennonitischer Confession, zweiter Sohn des nunmehr verstorbenen Privatiers Herrn Daniel Stauffer und seiner noch lebenden Witwe Babette geb. Kaegy, bin geboren am 29 April 1864 zu Friedelsheim Bez.-Amt Neustadt in der bayr. Rheinpfalz. Ich besuchte nach privater Vorbereitung von Ostern 1877 bis August 1879 die königl. bayr. isolirte Lateinschule zu Dürkheim a. H., darauf, von Herbst 1879 an, das kgl. Gymnasium zu Speyer a. Rh., wohin inzwischen meine Eltern ihren Wohnsitz verlegt hatten. Im Juli 1883 bestand ich an genanntem Gymnasium das Abiturientenexamen und widmete mich dem Studium der Medicin in den Universitäten München und Marburg. Vom 1. Okt. 1883 bis 1. April 1884 genügte ich der ersten Hälfte meiner activen Dienstpflicht beim kgl. bayr. 2. Inf.-Regt. »Kronprinz« zu München. Im Sommersemester 1886 bestand ich die ärztliche Vorprüfung zu Marburg und beendete ebendaselbst am 8. Febr. 1889 das am 14 Nov. 1888 begonnene medicinische Staatsexamen, ferner bestand ich ebenfalls in Marburg am 7. März 1889 das Examen rigorosum.

Seit dem 1. März 1889 bekleide ich die Stelle eines Assistenzarztes an der hiesigen med. Klinik. Seit dem 20. August 1889 diene ich den Rest meiner activen Dienstpflicht beim hess. Jäger-Bataillon No. 11 in Marburg.

Allen meinen akademischen Lehrern sage ich meinen herzlichen Dank.

T.M. del.
ne
ne
ne

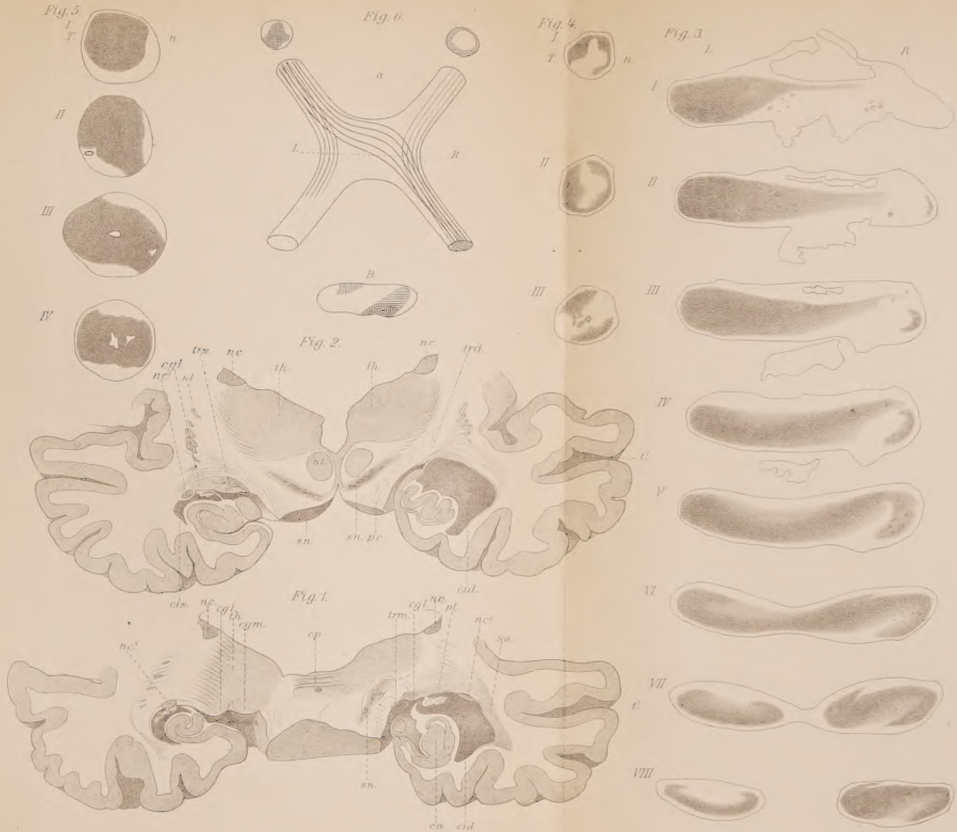
Fig. 5
I
II
III
IV
n
Fig. 6.
a
L
R
B
Fig. 4.
I
II
III
n.
Fig. 3
L
R
I
II
III
IV
V
VI
VII
VIII
Fig. 2.
cgl
trs.
ne.
th.
nc.
trd.
ncl
sl
hl.
sn.
sn. pc.
Fig. 1.
cls.
ne.
cgl
th.
cgm.
cid.
trm.
pt
ncl
sa.
cp
sn.
ca.